



Chronický vřed dolní končetiny

Doporučený diagnostický a léčebný postup
pro všeobecné praktické lékaře.
2007

Hlavní autoři:

Igor Karen
Sabina Švestková

Spoluautoři:

Alena Pospíšilová
Tomáš Vidim
Milada Franců

Oponenti:

Jana Hercogová
Svatopluk Býma
Patrik Tošenovský
Zdeněk Hamouz
Marta Rysková



Centrum doporučených postupů pro praktické lékaře
Společnost všeobecného lékařství, U Hranic 16, Praha 10





Centrum doporučených postupů pro praktické lékaře
Společnost všeobecného lékařství, U Hranic 16, Praha 10

Chronický vřed dolní končetiny

Bércový vřed (ULCUS CRURIS)

Doporučený diagnostický a léčebný postup
pro všeobecné praktické lékaře.
2007

Hlavní autoři:

MUDr. Igor Karen, Společnost všeobecného lékařství ČLS JEP
as. MUDr. Sabina Švestková, Dermatovenerologická společnost ČLS JEP

Spoluautoři:

prof. MUDr. Alena Pospíšilová, DrSc., Dermatovenerologická společnost ČLS JEP
as. MUDr. Tomáš Vidim, Chirurgická společnost ČLS JEP
prim. MUDr. Milada Franců, CSc., Společnost pro chronickou ránu ČLS JEP

Oponenti:

prof. MUDr. Jana Hercogová, DrSc., Dermatovenerologická společnost ČLS JEP
doc. MUDr. Svatopluk Býma, CSc., Společnost všeobecného lékařství ČLS JEP
MUDr. Patrik Tošenovský, CSc., Chirurgická společnost ČLS JEP
MUDr. Zdeněk Hamouz, Sdružení praktických lékařů ČR
Marta Rysková, dipl. sestra, MěCKP - domácí zdravotní péče Benátky nad Jizerou





OBSAH

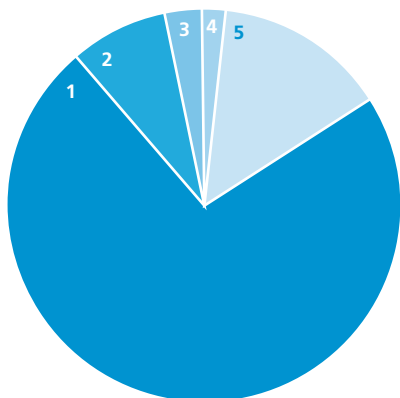
1. ÚVOD	1
2. KLINICKÝ OBRAZ	1
2.1 BÉRCOVÉ ULCERACE ŽILNÍHO PŮVODU	1
2.2 BÉRCOVÉ ULCERACE ARTERIÁLNÍHO PŮVODU	2
2.3 DIABETICKÉ VŘEDY	2
2.4. VŘEDY NA BÉRCÍCH JINÉ ETIOLOGIE	2
3. DIAGNOSTIKA	3
3.1 ANAMNÉZA	3
3.2 ASPEKCE	3
3.3 PALPACE	3
3.4 LABORATORNÍ VYŠETŘENÍ	3
3.5 PŘÍSTROJOVÉ VYŠETŘENÍ	3
3.6 BAKTERIOLOGICKÉ VYŠETŘENÍ	3
3.7. ALGORITMUS VYŠETŘENÍ PACIENTA S BÉRCOVÝM VŘEDEM	4
4. TERAPIE	4
4.1 INVAZIVNÍ	4
4.2 MÍSTNÍ LÉČBA	4
4.3 SYSTÉMOVÁ LÉČBA	6
4.4 KOMPRESIVNÍ TERAPIE	7
4.5 FYZIKÁLNÍ TERAPIE	7
5. LITERATURA	7



1. ÚVOD

Bércový vřed lze definovat jako vřed na bérce. Vřed je kožní eflorescence-deprese, zasahující pod bazální membránu epidermis. Bércové vředy mohou vznikat z různých příčin, žilních, tepenných či smíšených (graf č.1).

Příčiny bércových vředů



- 1 73 % Žilní
- 2 8% Arteriální
- 3 3% Diabetické
- 4 2% Pouřazové
- 5 14% Jiné

Příčinou bércových vředů jsou nejčastěji onemocnění cévního systému především žilního a tepenného. Proto také ve většině případů, když hovoříme o bércových vředech, máme na mysli bércové vředy žilního a/nebo tepenného původu. Další četnou skupinu tvoří bércové vředy u pacientů s cukrovkou, vředy vzniklé po úrazech (traumatické) a dále vředy, jejichž příčinou jsou dekubity (proleženiny), vředy při nemocech krve, infekční vředy a vředy vzniklé na podkladě nádorů či doprovázející neurologické poruchy.

Klinický obraz i průběh onemocnění je odlišný podle příčiny bércového vředu, často je však přítomno zároveň i více etiologických faktorů (např. onemocnění tepen a onemocnění žil a ještě cukrovka). Hovoříme potom o smíšených bércových vředech.

Vždy musíme mít na mysli, že vředy mohou vznikat z různých příčin a jsou vždy pouze příznakem (symptomem) onemocnění.

V současné době je přístup k léčbě vředů založen na mezioborové spolupráci a významné místo v léčbě ran zaujímají praktičtí lékaři a sestry domácí péče, kteří se denně setkávají s pacienty trpícími chronickými ranami, zvláště bércovými vředy.

2. KLINICKÝ OBRAZ

2.1 BÉRCOVÉ VŘEDY ŽILNÍHO PŮVODU

Bércové vředy jsou v největším počtu případů (73%) nejtěžší komplikací chronické žilní nedostatečnosti. Pod pojmem chronická žilní nedostatečnost rozumíme všechny stavy, které vznikají v důsledku městnání žilní krve v dolních končetinách při poruchách zpětného toku, čímž dochází ke vzniku přetlaku v žilním řečišti. Následně se žíly rozšiřují, objevují se varixy (křečové žíly). Žilní chlopně postupně ztrácejí svoji ventilovou funkci a neodváděná tekutina se hromadí v podkoží.

K rozvoji onemocnění žilního systému přispívají tyto rizikové faktory:

- dědičná dispozice ke ztrátě elasticity žilní stěny,
- proběhlý zánět v hlubokém žilním systému

- (trombóza),
- obezita,
- věk,
- výskyt žilních onemocnění a bércových vředů v rodině,
- sedavé zaměstnání nebo dlouhé stání,
- nedostatek tělesného pohybu,
- větší počet těhotenství nebo hormonální léčba.

S rozvojem poruchy funkce žilního systému se objevují jednotlivé známky žilní nedostatečnosti:

- otoky na dolních končetinách, většinou nejvíce kolem kotníků,
- hemosiderinové pigmentace - rezavohnědé zabarvení kůže na bércích,
- kůže je tenčí, na povrchu s olupováním a velmi snadno dochází k podráždění zvláště po aplikaci nejrůznějších zevních prostředků s přísadou bylin

DOPORUČENÉ POSTUPY PRO PRAKTICKÉ LÉKAŘE



- nebo jiných dráždivých látek (např. heřmánek, aloe, propolis, kafr, menthol, apod.),
- dochází ke ztrátě ochlupení na bérkách a ke změnám na nehtech,
 - v oblasti vnitřního kotníku často vznikají drobné bělavé skvrny (tzv. bílá atrofie) a na jejím podkladě může dojít po poranění ke vzniku vředu.

Chronická žilní nedostatečnost vyjadřuje patofyziologický stav, při kterém žilní systém dolních končetin není schopen plnit funkci návratu krve k srdci. Kromě nedomykavosti chlopní a refluxu se na chronické žilní insuficienci podílí ve více než 50% případů obstrukce. Jedná se o posttrombotické stavy na podkladě proběhlé akutní flebotrombózy.

Bércové vředy při primární varikozitě jsou menší velikosti, mají mělkou spodinu, hladké okraje. Bércové vředy posttrombotické bývají hluboké, rozsáhlé, často cirkulární s nepravidelnými, mnohdy podmínanými okraji. Mají výrazný exsudativní charakter, povleklou spodinu a jsou provázány rozsáhlým edémem postižené oblasti, který se po určité době vazivově organizuje v tzv. skleredém.

Ulcerace venózní, na rozdíl od arteriálních, se nevyznačují silnou bolestí. Pokud je však bolest přítomna, bývá většinou způsobena zánětlivými změnami v okolí nebo přidruženou mikrobiální složkou.

2.2 BÉRCOVÉ VŘEDY TEPENNÉHO PŮVODU (ARTERIÁLNÍ)

Vznikají na podkladě onemocnění tepenného systému na dolních končetinách při zúžení nebo uzávěru tepen zvláště u pacientů ve vyšším věku. Vředy mohou vzniknout také u pacientů s déletrvajícím vysokým krevním tlakem.

Tepenné bércové vředy jsou nejčastěji lokalizovány na prstech a na patě, také v oblasti zevního kotníku. Vředy vzniklé na podkladě onemocnění tepen jsou hluboké a mají výrazně navolitě okraje, spodina secernuje jen omezeně a často je krytá pevně lpící odumřelou tkání. Jsou značně bolestivé, zvláště v nočních hodinách při vodorovné poloze nohou, proto nemocní s ischemickými změnami volí často svislou polohu končetin. Zánětlivé změny odehrávají se v nejbližším okolí počínajících vředů a jsou příčinou zarudnutí, i když končetina je chladnější. Vzniku ulcerací předcházejí asi u 10% pacientů klaudikační obtíže, zvláště u nemocných trpících dyslipidemií, cukrovkou, hypertenzí a u silných kuřáků.

2.3 BÉRCOVÉ VŘEDY U PACIENTŮ S CUKROVKOU (DIABETICKÉ)

Na vzniku těchto vředů se podílí onemocnění tepen a/nebo onemocnění periferních nervů u pacientů, kteří mají diabetes mellitus. Objevují se často v místech od kotníku dolů na prstech nohou (nejčastěji na podkladě mikroangiopatie) nebo na ploskách (často neurotrofické). Vředy se mohou objevit ale i na bérkách, zvláště na předních a vnitřních stranách (často na podkladě makroangiopatie). Příčinou ulcerací mohou být tedy cévní změny postihující jak velké,

tak i malé cévy, dále diabetická periferní neuropatie. Příčina diabetické neuropatie není přesně známa, ale je jisté, že se při ní uplatňuje vysoká hladina cukru a glykovaného hemoglobinu. Klasickým projevem ulcerace tohoto typu je „malum perforans“ – neobestivý vřed na plosce nohy s poruchou neurotroficity a přestavbou architektiky kostí nohy.

Diabetické vředy jsou nevelké, ale hluboké, často je lemují prstenec ztvrdlé kůže. Spodina může být krytá odumřelou tkání, nebo je chabá, špekovitá bez větší sekrece. Mohou se šířit do níže ležících struktur kloubů i kostí a vést ke vzniku osteomyelitidy.

2.4 VŘEDY NA BÉRCÍCH JINÉ ETIOLOGIE

2.4.1 Vředy při vaskulitidách

Patří sem mnoho různorodých stavů (revmatoidní artritida, systémový lupus erythematodes, lymfomy, leukémie, zánětlivá střevní onemocnění). Přítomny bývají imunologické změny. Klinický obraz je velmi variabilní od erytému přes purpury, puchýře, pigmentace až po nekrózy a vředy.

2.4.2 Nádory

Na nádory je nutno pomyslet při dlouhotrvajících a nehojících se vředech. Známkou malignity je mechovitý vydutý vzhled v centru i na okrajích. Snadno krvácejí a většinou nebolí. K potvrzení diagnózy je potřeba provést histopatologické vyšetření bioptické tkáně z okraje vředu, jenž je někdy třeba opakovat.

2.4.3 Necrobiosis lipidica

Jde o granulomatozní zánětlivé reakce na změněný kolagen, velmi často doprovázející diabetes mellitus. Klinický obraz je charakterizován ostře ohraničenými plakami na přední ploše bérce, jsou hnědočervené, bělavé, žlutavé, s hladkým povrchem a mírně vyvýšenými kraji. V centru bývají teleangiektázie a může docházet k zvředovatění spontánně nebo po malém traumatu. Po zhojení vředu bývají vkleslé jizvy. Etiologie je neznámá, mnoho pacientů má diabetes.

2.4.4 Pyoderma gangrenosum

Je to neinfekční nekrotická ulcerace, která se obvykle vyskytuje na bérkách, ale může být i jinde (stehna, hýždě). Léze začínají jako pustuly, popř. jako malé hrbol. Centrum zmodrá a rozpadá se. Hluboký, hnisavě povleklý vřed progreduje podmínanými fialovými okraji, často asymetricky. Při akutním vzniku bývají extrémně bolestivé. Etiologie je neznámá, vředy jsou často spojeny s poruchami RES, ulcerózní kolitidou, Crohnovou chorobou a proteinovými abnormalitami. Histologický obraz není diagnostický, jde o neutrofilní zánět s tvorbou abscesu a nekrózou.

2.4.5 Vřed hypertonický (Martorelliho)

Bývá lokalizován výše než vředy venózní na přední a laterální straně bérce. Začíná jako povrchová ulcerace se žlutým, červeným nebo fialovým retikulárním okolím a extrémní bolestivostí. Často bývá lokalizován symetricky na obou bérkách. Periferní puls je hmatný. Obvykle jsou postiženy ženy. V anamnéze je vysoký TK.



2.4.6 VŘEDY ARTEFICIÁLNÍ

Sem patří např.: vředy vytvořené samotným pacientem - např. psychopati, vězni, ale i ti, co na sebe chtějí upoutat pozornost.

3. DIAGNOSTIKA

3.1 ANAMNÉZA

Významnou součástí anamnézy je rodinná anamnéza, při které se často zjistí rodinný výskyt žilních onemocnění nebo sklon k onemocněním cévním. Zejména je vhodné ptát se cíleně po trombofilních stavech v rodině.

V osobní anamnéze pátráme po začátku obtíží - vzniku varixů, zánětů žil, klaudikačních bolestí, které předcházely vzniku bércevého vředu. U žen jsou důležité otázky o hormonální antikoncepční terapii popřípadě estrogenní substituci.

Neméně důležitá je anamnéza sociální a pracovní. Je známo, že práce vstoje, stejně tak jako dlouhodobé sezení po většinu pracovní doby nepříznivě ovlivňují žilní návrat v dolních končetinách. U nemocných s arteriálním postižením se také zaměřujeme na návyky, zvláště na kouření, pití kávy, dietní návyky a konzumaci alkoholu.

V dotazech na současné onemocnění je podstatné zjistit dobu prvního vzniku ulcerací, četnost recidiv, délky hojení, léčby včetně dodržování preventivních opatření.

KLINICKÉ VYŠETŘENÍ

3.2 ASPEKCE

Aspekci (vyšetření pohledem) hodnotíme celkový stav nemocného, konstituci, výživu, tělesné deformity, asymetričnost, celkovou mobilitu, kloubní hybnost apod. Zvláštní pozornost věnujeme vyšetření dolních končetin. Sledujeme výskyt varixů, jejich rozsah a typ, všímáme si objemu, otoků, sledujeme barvu kůže a změny morfologické - purpura, pigmentace, ekzémové projevy, jizvy, hypertrofie, atrofické změny a ulcerace. Vyšetření aspekci provádíme jednak u stojícího nemocného (zřetelné plnění varixů), jednak vyšetřením na lůžku v ležící poloze.

Při hodnocení vředu zaznamenáváme její lokalizaci, velikost, okraje (z pohledu ze strany a z pohledu shora-ostře, vykousané, nepravidelné, přilehlé, podminované atd.), tvar, charakter spodiny (nekrotická, povleklá, čistá, granulující, epitelizující), sekreci vředu, zápach a změny v nejbližším okolí.

3.3 PALPACE

Palpačním vyšetřením (pohmatem) hodnotíme teplotu kůže, napětí kůže, charakter otoku, zjišťujeme infiltráty (difúzní, ohraničené - pruhovité, uzlovité apod.), charakter okrajů rány. Žilní nedostatečnost lze vystopovat palpací safenofemorální junkce, případně viditelným refluxem kmenové insuficience v povodí VSM nebo VSP, případně perforátorů. Na etiologii sekundární ulcerace nás upozorní anamnéza flebotrombózy a chronické venostatické změny distálních partií dolních končetin. Palpací u stojícího nemocného můžeme zjistit otvory ve fascii oddělující supra a subfasciální žilní systém a pouze velmi orientačně detekovat insuficientní perforátory. Dále

je třeba vyšetřit periferní pulsace na dolních končetinách (a. dorsalis pedis, a. tibialis posterior) a cíleně zjistit případný diabetes mellitus.

3.4 LABORATORNÍ

- základní biochemické a hematologické (FW, krevní obraz, hematokrit, glykémie, moč)
- mikrobiologické vyšetření ze spodiny vředu je vhodné zejména při nehojícím se vředu (mnohdy opakovaně při změně charakteru spodiny v průběhu terapie), mykologické vyšetření nemá velkou validitu viz 3.6
- speciální biochemické vyšetření podle závažnosti žilního postižení (D-dimery)
- histologické vyšetření při podezření na maligní bujení (z granulací ze spodiny ulcerace nebo z okrajů)

3.5 PŘÍSTROJOVÉ

Základním přístrojovým vyšetřením je Dopplerovské vyšetření cév dolních končetin případně i břišní aorty a pánevních cév. Hrubou orientaci podá vyšetření tužkovým Dopplerem. Pro podrobnou morfologickou, ale i funkční, znalost je potřeba podrobné vyšetření Duplexním ultrazvukem v B modu. Specifická i senzitivita této metody dosahuje až 100%.

Vyšetření arteriálního systému dolních končetin bývá doplněno vyšetřením tlakových poměrů a vyjádřením indexu kotníkového tlaku (ABI = ankle brachial index, kotníkový tlak v mm Hg / brachiální tlak v mm Hg). Normální hodnota ABI je 0,9, hodnota 0,5 a nižší je považována již za kritickou končetinovou ischemií. Falešně negativní hodnoty vykazují diabetici, kteří mají díky mediokalcinose tepny neschopné komprese i při obliterujícím postižení.

V oblasti žilního řečiště je možno diagnostikovat trombózu, obstrukci a insuficienci chlopni hlubokého žilního řečiště. Dále pak insuficienci perforátorů a nedomykavost chlopni nebo reflux na povrchním žilním systému.

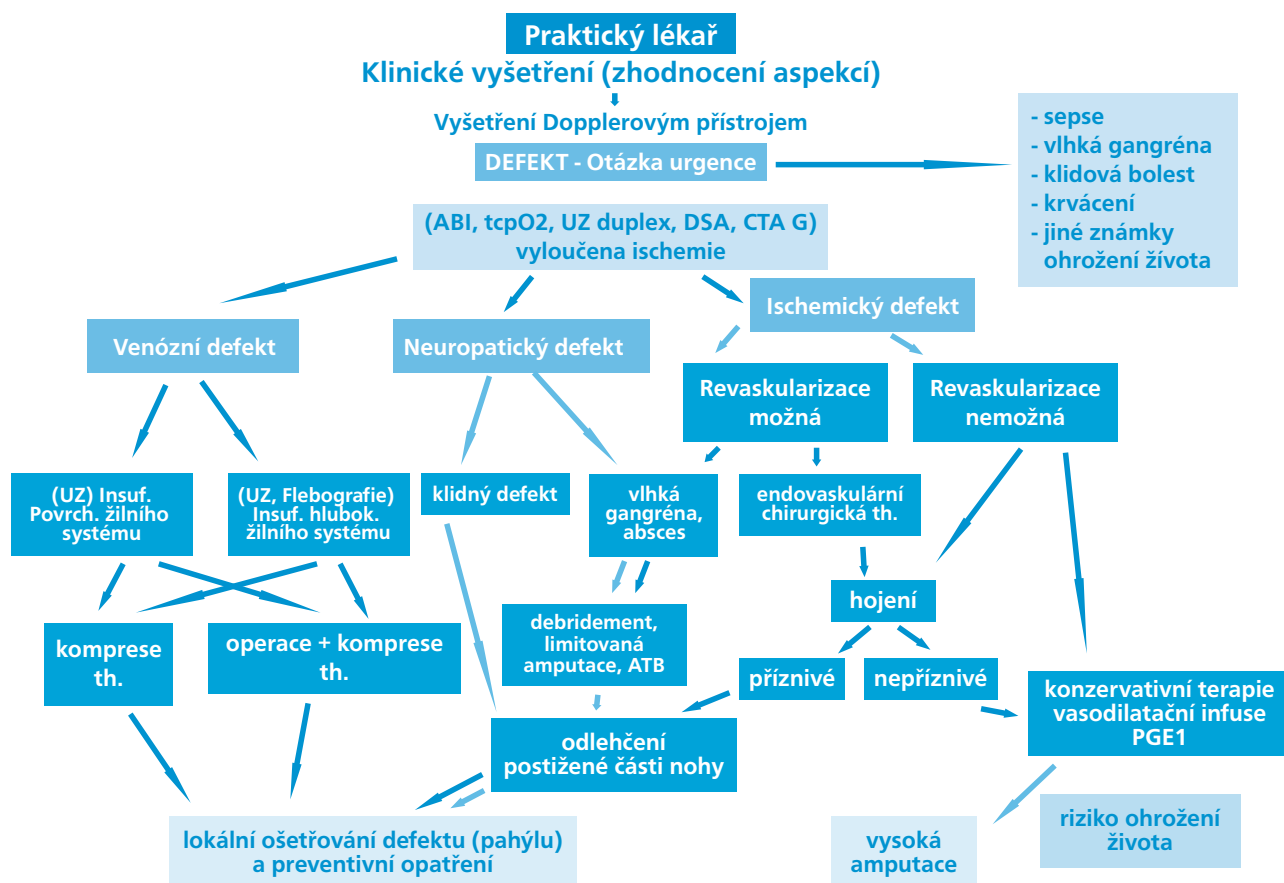
Další postup vyšetření záleží na předpokládané etiologii obtíží. Při tepenné obliteraci je indikována digitální subtrakční angiografie (DSA), při žilním původu defektu a předpokladu chirurgického řešení je ve specializovaných případech indikována CT flebografie, případně invazivní měření žilního tlaku. Trofiku měkkých tkání a předpoklad hojení nám adekvátně zhodnotí perkutánní tenze kyslíku.

3.6 BAKTERIOLOGICKÉ VYŠETŘENÍ ZE SPODINY VŘEDU

Bakteriologické vyšetření z materiálu odebraného ze spodiny vředu nás informuje o mikrobiálním osídlení, které v mnoha případech může negativně ovlivnit hojení bércevého vředu. Podle výsledku mikrobiologického nálezu můžeme pak cíleně zvolit léčbu lokální, případně celkovou.



3.7 ALGORITMUS VYŠETŘENÍ PACIENTA S BÉRCOVÝM VŘEDEM



4. TERAPIE BÉRCOVÉHO VŘEDU

4.1. INVAZIVNÍ TERAPIE

Základním předpokladem terapie bércevého vředu je zjištění příčiny, která vedla k jeho vzniku. U arteriálních vředů je primární snahou dosáhnout zlepšení cévního prokrvení. Při diagnostické angiografii lze provést rovnou endovaskulární radiointervenční zásah, ať už angioplastiku nebo implantaci stentu. Další alternativou je by-passová revaskularizace, která je v současné době prováděna na všech úrovních magistrálních tepen. Používá se umělá cévní protéza, vlastní žilní štěpy nebo alogenní biologický materiál.

U venózních vředů – pokud je indikace – radikální odstranění patologického refluxu v povrchovém a spojovacím žilním systému, nebo léčba zevní kompresí. Ve specifických případech lze provádět chirurgické zásahy na hlubokém žilním systému, avšak toto je vyhrazeno na specializovaná cévně chirurgická pracoviště.

4.2. MÍSTNÍ LÉČBA

Cílem místní léčby je především sanace spodiny vředu, podpora granulace a epitelizace vhodným krytím vředu. Současně je nutno věnovat pozornost také léčbě okolí vředu.

Klasická terapie bércevého vředu zahrnuje tři kroky: vyčištění spodiny vředu, urychlení granulace spodiny vředu a epitelizace. V každé fázi používáme

odpovídající zevní léky, které volíme podle aktuálního stavu vředu. Zpočátku je třeba spodinu vředu vyčistit keratolytiky, enzymaticky nebo mechanicky (chirurgické odstranění nekrotické tkáně spodiny vředu, která dostatečně nereaguje na konzervativní postup léčby radikální ostrou nekrektomií, při níž dojde k rychlému odstranění nekrotických hmot a susp. nebo zcela evidentního locusu infekce, ostrou nekrektomií je nutné provádět s dostatečným materiálně-technickým zabezpečením za aseptických podmínek). Pokud vřed silně zapáchá, volíme obklady např. s chloraminem či persterilem apod. K urychlení granulace vyčištěné spodiny vředu se užívají granulační pasty a masti, s výhodou kyselina salicylová v keratoplastické koncentraci (do 5%). Mezi epitelizační prostředky patří např. masti s rybím tukem, vitamíny. Některá dermatologická externa mají značný senzibilizační potenciál, tzn. mohou být příčinou alergických kontaktních dermatóz. Zpočátku převazujeme vředy denně, pokud sekrece ze spodiny ustane, obvykle dvakrát týdně. Časté převazy jsou nevhodné, neboť se zpomaluje hojení vředu traumatizací okrajů. Superinfekce je ve vředu vždy, zachování sterility nemá význam a není možné.

Do léčebného sortimentu vstoupily v posledních letech nové prostředky označované jako „moderní“, které postupně nahrazují dosud používaná externa „konvenční“ či „klasická“ zejména v ambulantní péči.

Základním předpokladem zdárného hojení ulcerace je debridement – odstranění nekrózy a vyčištění spodiny vředu. Odumřelá tkáň zabraňuje hojení,



mnohdy se pod černohnědým příškvarem shromažďuje hnisavý exsudát, který zesiluje zánětlivý projev a bolest. Podobně inhibičně působí na reparační proces fibrinové, žlutavě zbarvené nálety nebo šedo-zelené povlaky, svědčící o přítomnosti nežádoucí mikrobiální komponenty

Jiným zásadním požadavkem úspěšného hojení je vytvoření adekvátně vlhkého prostředí rány pod přiloženým obvazem.

1) Prostředky k čištění rány:

Podle způsobu účinku k této skupině náleží prostředky:

a) Enzymatické

Jejich použití je alternativní metodou k vyčištění spodiny vředu. K dispozici jsou nepřímo působící a přímo hydrolyzující enzymy, které působí na patologicky změněný tkáňový substrát.

b) Gelové prostředky (tekuté gely)

K autolytickému odstranění spodiny vředu s ulpívajícím fibrinovým povlakem je vhodná aplikace gelových prostředků. Gel aplikovaný do vředu se mění ve vodní roztok a i suchou spodinu dostatečně hydratuje. Po několikadenní aplikaci nekróza změkne a snadno se odloučí.

c) Mokrý terapie

Vlhká terapie je jinou léčebnou variantou ve fázi čištění rány představující osmolytické čištění vředu. Ringerovým roztokem aktivované flexibilní polštářky se přikládají na vřed, kde jsou ponechány 12 nebo 24 hodin. Po dobu aplikace je zajištěna dostatečná vlhkost vředu a při výměně krytí nehrozí nebezpečí poškození nově se tvořící tkáně. Mokrý terapie nejenom ránu čistí, ale výrazně podporuje tvorbu granulační tkáně. Je vhodná tedy i ve fázi granulační.

d) Antibakteriální a antiseptické prostředky

e) V poslední době se upouští od používání antiseptik pro jejich cytotoxický účinek. K odstranění páchnoucích, zeleně zbarvených povlaků zapříčiněných mikrobiální flórou lze doporučit krátkodobou (ne déle jak 14 dnů) aplikaci antibiotik místně.

2) Hydrokoloidní krytí

Hydrokoloidní krytí tzv. „hydrokoloidy“ patří k nejstarším obvazům nové generace, vytvářejí vlhké prostředí, tolik potřebné k hojení vředu. Jejich indikace je především ve fázi granulace, případně epitelizace. U hlubokých ulcerací se doporučují kombinovat s xerogely nebo hydrokoloidními pastami. Jsou vhodné na rány silně a středně secernující a podle intenzity exsudace mohou být na ráně ponechány až sedm dní.

3) Hydroaktivní krytí

Hydroaktivní krytí jsou polopropustné obvazy z pěnové polyuretanové hmoty, překryté polyuretanovým filmem. Do gelové hmoty je zabudován superabsorpční strukturální systém, umožňující absorpci velkého množství exsudátu, který současně chrání vřed před vyschnutím.

4) Algináty

Alginátová krytí jsou vyráběna z mořských řas, které jsou bohaté na algináty. Algináty se vyznačují silnou absorpční schopností a proto jsou indikovány výhradně na rány se silnou exsudativní složkou. Vláknata alginátu se sekretem z vředu se změni v neadherující gel s vlastnostmi vlhkého obvazu. Současně se sekretem z vředu nasávají algináty zbytky odumřelých buněk, hnis, bakterie, což poukazuje na jejich současný čistící efekt.

5) Hydropolymerové obvazy

Hydropolymerové obvazy jsou další formou krytí podporující vlhký způsob hojení. Jsou vhodné na vředy se střední sekrecí. Na vředu může být ponechán několik dní v závislosti na intenzitě exsudace. Vyčerpaná absorpční kapacita se projeví tvorbou různé velikého „puchýře“.

6) Absorpční krytí s aktivním uhlím

Základem těchto obvazů je nedráždivá pletenina nasycena aktivním uhlím. Tato krytí se vyznačují vysokou absorpční schopností a proto jsou vhodná na silně secernující vředy. Absorbují nejenom exsudát, ale i bakterie, vřed čistí a redukuje případný zápach. Jejich aplikace je jednoduchá, přímo se přikládají na vřed, kde mohou být ponechány několik dnů v závislosti na exsudaci.

7) Pěnová polyuretanová krytí

Tato krytí jsou indikována k ošetřování vředů, u nichž má být zachována fyziologická výměna plynů a par. Společně s exsudátem z vředu se odstraní zbytky odumřelých buněk a nežádoucí mikroby. Pěnový polyuretan příznivě ovlivňuje granulaci a epitelizaci. Současně chrání vřed před sekundární infekcí.

8) Pěnová silikonová krytí

Pěnová silikonová krytí jsou měkká a adhezivní a mají, jak již vyplývá z názvu, spodní silikonovou vrstvu. Absorbují nadbytečný exsudát, k vředu se nelepí a tím zabezpečují šetrnou a bezbolestnou výměnu převazu. Silikonový povlak má hydrofilní vlastnosti a potencuje drenážní schopnost obvazu.

9) Krytí ze síťových materiálů

Síťová krytí jsou většinou gázové tkaniny s velkými oky z čisté bavlny nebo viskózy. Jsou permeabilní pro vodu a plyny, proto mají terapeutické použití především u povrchových vředů. Textilní materiály jsou často impregnovány mastovými základy s neutrálním účinkem na kůži, někdy jsou doplněny další účinnou složkou např. jodem, silikonem, které jim dodávají příslušné additivní účinky - antiseptické, antibakteriální, neadhezivní apod.

10) Xerogely

Xerogely jsou prostředky k ošetřování vředu ve formě granulí, past a zásypů s výraznou absorpční kapacitou. Uplatňují se ve fázi čištění a jsou vhodné zvláště u mokvajících vředů. Lze je aplikovat na vředy silně secernující buď v monoterapii nebo v kombinaci s hydrokoloidy. Pokud se používají samostatně, aplikují se denně.



Tabulka č. 1

Fáze čistící:	a) nekróza:	chirurgický debridement
		enzymatický debridement
		mokrý terapie
		gelové prostředky
	b) povleklá, silně secernující spodina:	absorpční krytí
		algináty
		pěnová polyuretanová krytí
		mokrý terapie
		pěnová silikonová krytí
	c) suchá spodina:	mokrý terapie
		hydrokoloidy
		hydropolymery
gelové prostředky		
Fáze granulační:	hydrokoloidy	
	hydropolymery	
	algináty	
	hydrogely	
	absorpční krytí	
	síťové materiály	
	pěnová polyuretanová krytí	
Fáze epitelizační:	hydrokoloidy	
	hydropolymery	
	pěnová polyuretanová krytí	
	pěnová silikonová krytí	
	síťové materiály	
	mokrý terapie	

11) Transparentní polyuretanové filmy

Tato krytí jsou vyrobena z transparentního polyuretanu. Jsou flexibilní se samolepicí schopností, propustné pro kyslík a vodní páry a současně udržují vlhké prostředí vředu. Chrání povrch vředu a tvoří bariéru proti bakteriální kontaminaci. Používají se v léčbě bércových povrchových vředů, mohou být použity také jako krytí sekundární.

12) Hydrogely

Hydrogelová krytí jsou permeabilní, semitransparentní a sestávají z polyuretanových polymerů s vysokým obsahem vody a s výraznou absorpční kapacitou. Ihned po přiložení na vřed vytvoří požadované klima pro hojení vředu. Podporují granulaci a epitelizaci. Jejich výměna s ohledem na nově se tvořící tkáň je šetrná. Tím, že jsou transparentní, umožňují monitorování vředu. Jsou indikovány na vředy venózní, arteriální, diabetické, neuropatické a dekubitální.

13) Absorpční krytí

Absorpční krytí mají vzhledem k výrazné sací kapacitě široké uplatnění. Mohou se používat k primárnímu ošetření silně secernujících a krvácejících vředů, nebo ke krytí sekundárnímu. Jedná se většinou o kompresivní čtverce z netkaného materiálu, které jsou alternativou tradiční bavlněné gázy.

4.3. CELKOVÁ LÉČBA

K léčbě žilních poruch jsou indikována venofarmaka, která mají účinek antiedematózní, venotonický, kapilarotonický (snižující permeabilitu a fragilitu) a protizánětlivý (inhibice adheze a aktivace leukocytů). Mnohá z nich mají účinek lymfotropní a zlepšují transkutánní parciální tlak kyslíku.

Tyto preparáty sestávají většinou z rostlinných glykosidů (escin - extrakt z koňského kaštanu, rutosidy, diosmin, ruscus a hesperidin) často polosynteticky upravených (flavonoidy, tribenosid, troxerutin), případně jsou vyrobeny pouze synteticky (calcium dobesilat, diethylamin, heptaminol), z nichž řada má výrazné protizánětlivé účinky.

Z terapeutického pohledu se dělí na dvě skupiny: léčiva první skupiny redukuje edém nebo předchází jeho vzniku (escin, flavonoidy, calcii dobesilas, tribenosid), léčiva druhé skupiny (diosmin, dihydroergotamin) tonizují přímo žilní stěnu.

Kromě venofarmak se užívají v léčbě chronické žilní nedostatečnosti také léky ze skupiny reologicky působících léků – pentoxifyllin.

Celková léčba bércových vředů arteriálního původu

Celková léčba vředů arteriální etiologie se opírá o účinek vasoaktivních látek - vasodilancií. Jsou

Tabulka č. 2 - Kompresivní třídy a indikace KEP

I. KT	15-21 mmHg	mírná komprese	počínající varixy, otoky po námaze, gravidita
II. KT	23-32 mmHg	středně silná komprese	onemocnění žilního systému
III. KT	34-56 mmHg	silná komprese	choroby žilního a mízního systému
IV. KT	nad 59 mmHg	extra silná komprese	onemocnění mízního systému

to látky především ze skupiny xantinových derivátů, které zvyšují flexibilitu erytrocytů a zvyšují průtok v kapilárách, zlepšují perfuzi tkání, snižují viskozitu krve, podporují utilizaci kyslíku. Nacházejí proto své uplatnění při projevech periferní ischemie funkčního i organického původu.

Ke komplexní péči o nemocného s bérčovými vředy patří také léčba přidružených onemocnění - ischemické choroby srdeční, hypertenze, diabetu, kloubních obtíží, infekcí, stejně tak jako léčba roborující jeho psychický i somatický stav (vitaminy, minerály, přísun bílkovin apod). Je prokázán příznivý efekt antiagregační léčby jako prevence komplikací aterosklerotického postižení. Součástí léčby je pak i hypolipidemická léčba.

Nedílnou součástí celkové terapie je také léčba bolesti, která bývá zřetelná zvláště u vředů arteriální příčiny (ALB-ambulance léčby bolesti).

4.4. KOMPRESIVNÍ LÉČBA

Léčba zevní kompresí je účinnou standardní léčbou onemocnění žilního a mízního systému končetin. Je nevhodná u tepenných onemocnění. Bez ní nelze očekávat zlepšení a stabilizaci stavu onemocnění. Jejím úkolem je kompenzace funkce cévního řečiště. Vhodná a důsledná zevní komprese může zabránit vzniku a rozvoji mízního otoku, při léčbě udrží zmenšený objem končetiny a stabilizuje stav končetiny.

Jaký způsob zevní komprese zvolíme, zda obinadlo či kompresivní elastické punčochy, rozhoduje stav chronické žilní insuficience, fáze a průběh nemoci, spolupráce pacienta, stav a rozměry končetin. Obecně platí, že v akutní fázi onemocnění se častěji používají obinadla, pro dlouhodobou léčbu chronicky nemocných jsou vhodné kompresivní punčochy.

Nejčastěji se používají obinadla z nepružného, krátkotažného, rigidního materiálu, který klade největší odpor. Obinadla s krátkým tahem (tab.č.1) mají vysoký pracovní tlak a nízký klidový tlak, proto mohou zůstat přiložená i v době odpočinku a spánku, u imobilních či špatně pohyblivých pacientů a používají se k dlouhodobé bandáži.

Naopak u obinadel s dlouhým tahem (tab. č. 2) je nízký pracovní tlak a vysoký klidový tlak. Jsou proto používána pouze ke krátkodobé bandáži zvláště při pohybu, při zapínání svalové pumpy. Nikdy se neponechávají na končetině v době klidu, proto se na noc odstraňují. Při stabilizaci stavu onemocnění žilního systému a k další dlouhodobé léčbě lze následně použít i kompresivní elastické punčochy (tab. č. 3). Zdravotní punčochy se vyrábějí ve čtyřech kompresivních třídách (KT).

Kontraindikace použití zevní komprese:

- dekompenzace a selhávání srdce, protože po přiložení komprese na obě dolní končetiny se zvýší centrální krevní objem o 20% a může dojít k přetížení srdce,
- nutná je opatrnost u pacientů s ischemickou chorobou dolních končetin při hodnotě periferních tlaků pod 80 mmHg
- septická flebitida

4.5. FYZIKÁLNÍ LÉČBA

Fyzikální terapie bérčových vředů má charakter kompresivní. Provádí se přístroji s automatickými změnami tlaku, které ovlivňují lymfatický systém, žilní a arteriální oběh.

5. LITERATURA

- 1) Alvarez OM, Fernandez-Obregon A, Rogers RS, et al: Chemical debridement of pressure ulcers: a prospective, randomized, comparative trial of collagenase and papain/urea formulations. *Wounds* 2000 Jun/Jul; 12(2): 15-25.
- 2) Eaglstein WH, Falanga V: Chronic wounds. *Surg Clin North Am* 1997 Jun; 77(3): 689-700.
- 3) Ehrlich HP, Diegelmann RF: Responses from the wound healing clinical focus group at the Food and Drug Administration to the Government Relations Committee of the Wound Healing Society. *Scars and Stripes Newsletter of the Wound Healing Society* 1994; 71: 382-4.
- 4) Elek SD: Experimental staphylococcal infections in the skin of man. *Ann NY Academy Sci* 1956; 65: 85.
- 5) Falanga V, Margolis D, Alvarez O, et al: Rapid healing of venous ulcers and lack of clinical rejection with an allogeneic cultured human skin equivalent. *Human Skin Equivalent Investigators Group. Arch Dermatol* 1998 Mar; 134(3): 293-300.
- 6) Lazarus GS, Cooper DM, Knighton DR, et al: Definitions and guidelines for assessment of wounds and evaluation of healing. *Arch Dermatol* 1994 Apr; 130(4): 489-93.

- 7) Pospíšilová A, Švestková S: *Léčba chronických ran.IDVPZ Brno,2001.*
- 8) Ramsey SD, Newton K, Blough D, et al: Incidence, outcomes, and cost of foot ulcers in patients with diabetes. *Diabetes Care* 1999 Mar; 22(3): 382-7.
- 9) Resl V: *Hojení chronických ran. Grada Publishing, Praha,1997.*
- 10) Robson MC, Steed DL, Franz MG: Wound healing: Biologic features and approaches to maximize healing trajectories. *Curr Probl Surg* 2001 Feb; 38(2): 72-140.
- 11) Robson MC, Hill DP, Woodske ME, Steed DL: Wound healing trajectories as predictors of effectiveness of therapeutic agents. *Arch Surg* 2000 Jul; 135(7): 773-7.
- 12) Robson MC, Mannari RJ, Smith PD, Payne WG: Maintenance of wound bacterial balance. *Am J Surg* 1999 Nov; 178(5): 399-402.
- 13) Sabolinski ML, Rovee DT, Parenteau NL: The efficacy and safety of Graftskin for the treatment of chronic venous ulcers. *Wound Repair Regen* 1995; 3: 78.
- 14) Stadelmann WK, Digenis AG, Tobin GR: Physiology and healing dynamics of chronic cutaneous wounds. *Am J Surg* 1998 Aug; 176(2A Suppl): 26S-38S.
- 15) Tošenovský P., Zálešák B., Trofické defekty dolních končetin, Galén, 2007



POZNÁMKY





POZNÁMKY





POZNÁMKY

Tisk podpořen společností Hartmann Rico





Doporučený postup byl vytvořen s podporou nadačního fondu Praktik

NADAČNÍ FOND
PRAKTIK

Společnost všeobecného lékařství ČLS JEP
Centrum doporučených postupů pro praktické lékaře

U Hranic 16, 100 00 Praha 10

e-mail: svl@cls.cz

<http://www.svl.cz>

ISBN: 80-86998-18-5



© 2007 Společnost všeobecného lékařství ČLS JEP